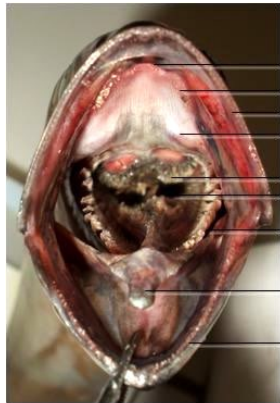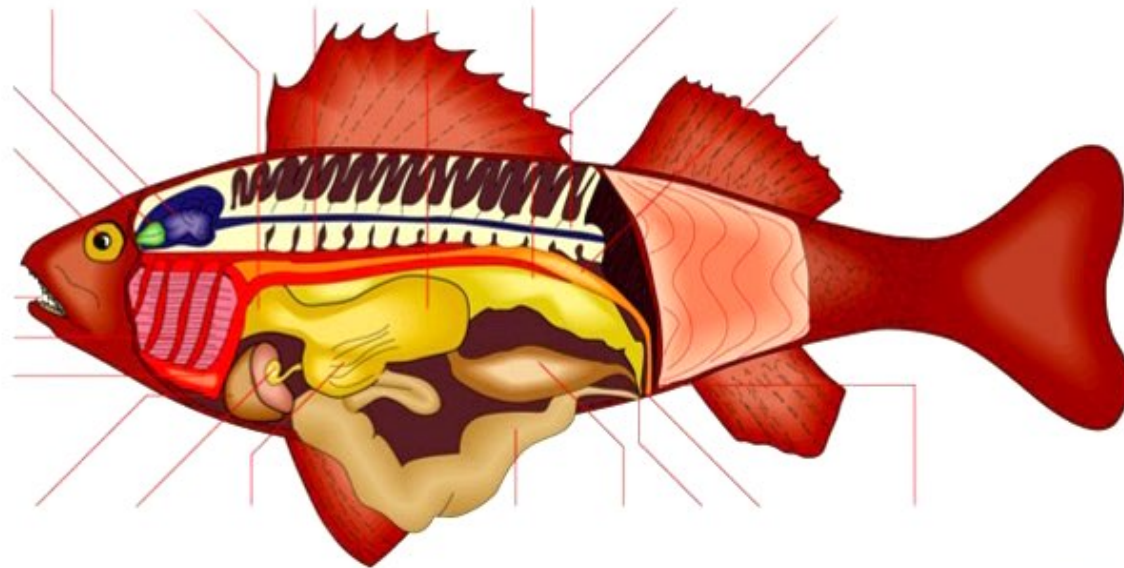


## Aide 2 AP # 9 : LA PARENTE DES VERTEBRES : IL EST FRAIS MON POISSON !!



- Dents vomériennes
- Dents palatines
- Dents maxillaires
- Globes oculaires
- Dents pharyngiennes sur os pharyngien
- Oesophage
- Arc branchial
- Langue
- Dents maxillaires

Cavité buccale



**Anatomie interne d'un poisson osseux:** animal vertébré muni de nageoires et dont la peau est recouverte d'écaillés. Il vit dans l'eau et est généralement ovipare.

**Cerveau:** siège des facultés mentales du poisson.

**Oesophage:** partie du tube digestif reliant la bouche et l'estomac.

**Aorte dorsale:** vaisseau sanguin du dos transportant le sang du coeur aux organes.

**Estomac:** partie du tube digestif située entre l'oesophage et l'intestin.

**Vessie natatoire:** poche dans laquelle s'accumule l'urine.

**Moelle épinière:** partie du système nerveux reliant le cerveau à toutes les parties du poisson.

**Rein:** organe de purification sanguine.

**Orifice urinaire:** ouverture relative à l'urine.

**Orifice génital:** ouverture relative aux organes génitaux.

**Anus:** terminaison du tube digestif.

**Gonade:** glande sexuelle du poisson sécrétant des hormones.

**Intestin:** dernière partie du tube digestif.

**Caecum pylorique:** cul-de-sac relatif à l'intestin.

**Vésicule biliaire:** petit sac contenant de la bile.

**Foie:** glande digestive fabriquant la bile.

**Coeur:** organe de pompage sanguin.

**Branchie:** organe respiratoire du poisson.

**Dent:** organe dur du poisson servant à déchiqueter les aliments.

**Oeil:** organe visuel du poisson.

**Bulbe olfactif:** partie renflée de l'organe responsable de la perception des odeurs.