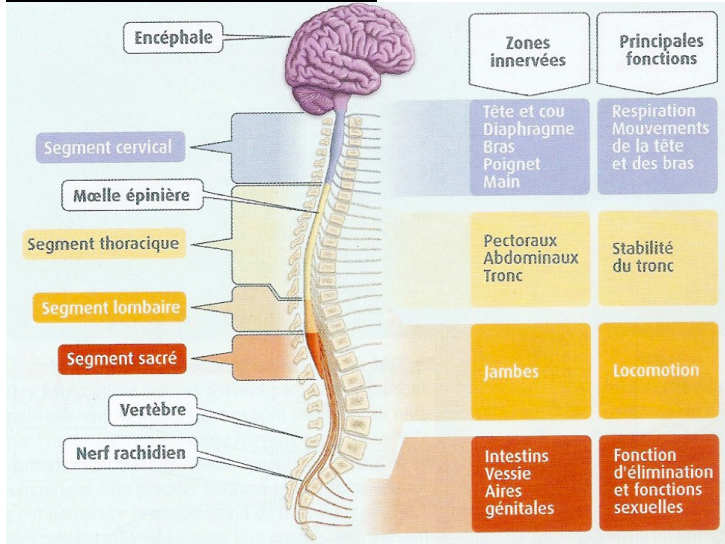


Organisation du système nerveux :



Localisation de la moëlle épinière.

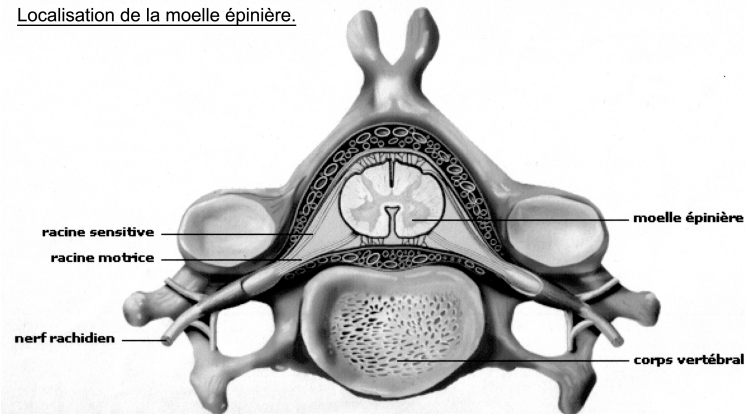
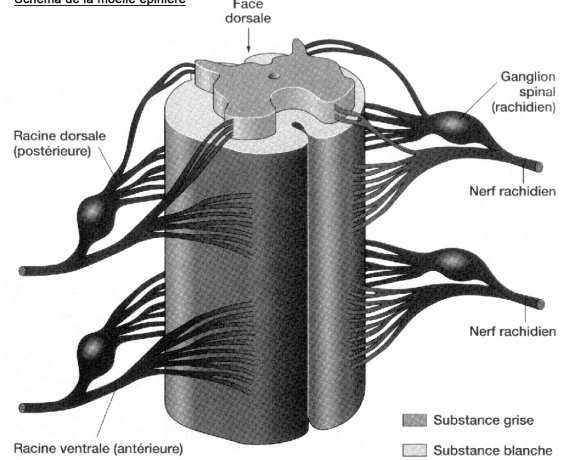
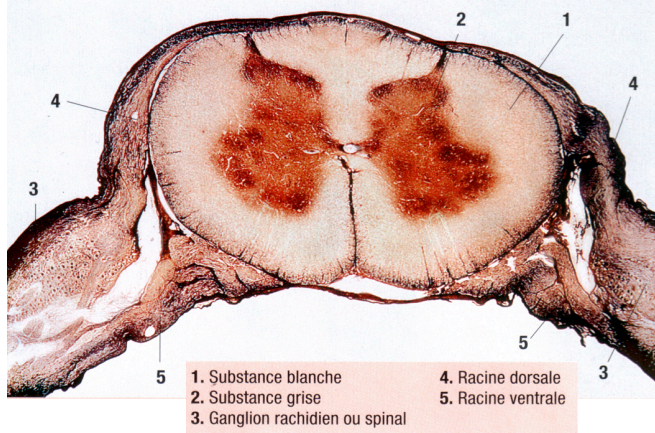


Schéma de la moëlle épinière



Coupe transversale de moëlle épinière observée au microscope photonique x40



Une gaine de tissu conjonctif appelée **périnévre** enveloppe chaque faisceau.

