Différentes aires cérébrales pour l'audition :

les messages nerveux élaborés au niveau de l'oreille interne sont véhiculés par des fibres nerveuses jusqu'à certaines aires cérébrales.

La collaboration entre ces dernières et d'autres régions du cerveau permet l'interprétation de notre environnement sonore.

On recherche les zones du cerveau impliquées dans l'audition ?

Document 1 :

L'imagerie médicale, une technique non invasive

L'activité cérébrale peut être observée « en direct » par une technique non invasive : l'IRMf* (document ci-dessous). Ainsi, on visualise les zones du cerveau les plus actives lorsqu'un patient est soumis à une tâche précise. Les images obtenues peuvent être ensuite traitées avec un logiciel dédié, comme « ÉduAnat2 » (DOC. 2).

L'IRM (imagerie par résonance magnétique) est une technique permettant d'obtenir des images anatomiques du cerveau correspondant à des coupes virtuelles ou en 3D, avec une précision inférieure au millimètre.

L'IRM fonctionnelle (IRMf) renseigne sur l'activité cérébrale : on superpose alors aux images anatomiques des informations concernant les variations locales de la consommation de dioxygène sanguin.

Sur les images, ces variations d'activité sont représentées par un dégradé de couleurs :



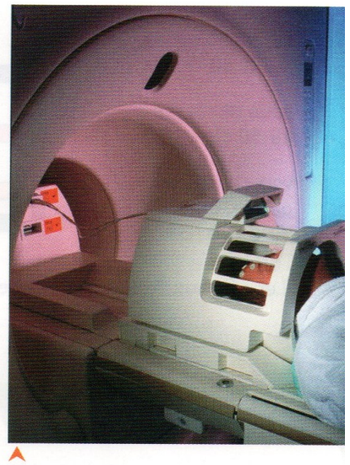

La technique d'IRM cérébrale.

(d'après Bordas, Ed.2019, pp 266)

Document 2 :

Observer l'activité cérébrale

Dans la situation ci-contre, la personne a pour consigne d'écouter un son simple. L'activité du cerveau (révélée par les zones colorées) est superposée à une image anatomique de la personne selon 3 plans de coupe (axial, sagittal et coronal).

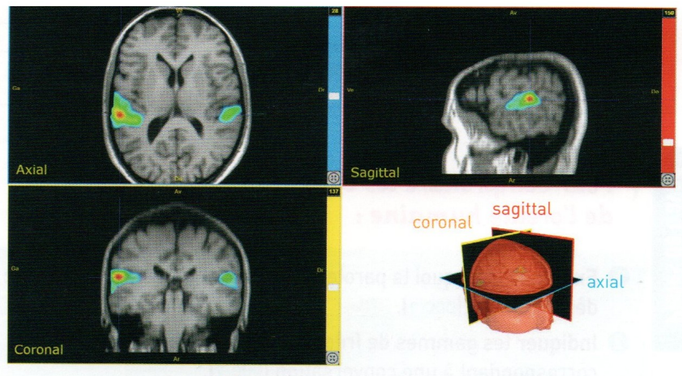

a IRMf d'une personne écoutant un son (images issues du logiciel ÉduAnat2).

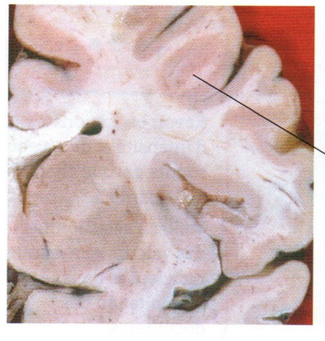

b Coupe coronale d'une partie de l'hémisphère droit du cerveau humain.

Au sein du cerveau, le cortex (b) intervient dans le traitement des informations sensorielles. Cette partie superficielle du cerveau, épaisse de 2 à 4 mm, possède une surface totale de plus de 2 000 cm².

(d'après Bordas, Ed.2019, pp 266)

QUESTIONS :

1) Décrire ce que montre l'exploration du cerveau par IRMf d'une personne écoutant un son simple (docs. 1 et 2)
2) Nommer les régions du cerveau mobilisées lors de l'audition ainsi que leurs rôles (doc.3à.

Document 3 :

Les aires cérébrales responsables de la perception auditive

Les messages nerveux provenant des oreilles arrivent au niveau du cortex auditif. Cette région est située dans la partie supérieure des lobes temporaux droit et gauche du cerveau (a). Elle comporte différentes aires cérébrales auditives. L'aire auditive primaire A1 effectue un premier traitement des messages nerveux. L'aire auditive secondaire A2 réalise un traitement plus élaboré permettant l'analyse des sons complexes et leur localisation spatiale. Elle contribue aussi à la mémoire auditive. La région bordant ces deux zones A1 et A2, est dédiée à l'intégration de l'audition avec les autres sens.

L'étude de cas pathologiques associée aux techniques de l'imagerie cérébrale a permis de comprendre et de préciser les fonctions des aires cérébrales auditives. Le symptôme de surdité corticale* constitue un de ces cas. La personne touchée détecte les sons mais ne peut pas distinguer les mots qu'il entend des bruits environnants.

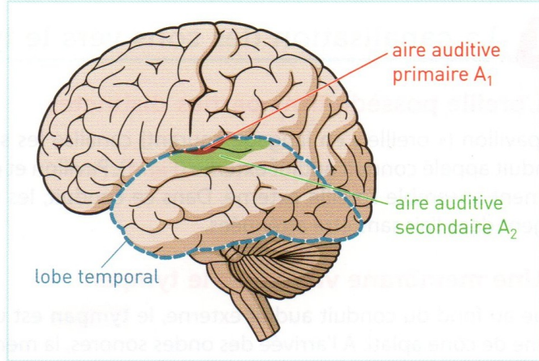

a Les aires cérébrales auditives.

Pour mener une investigation

Les émotions que nous ressentons (peur, désir, colère...) font intervenir une zone de notre cerveau : l'amygdale. Cette structure paire se situe dans la région antérieure du lobe temporal du cerveau (b). Ses neurones sont mobilisés lors des émotions. Afin de vérifier que l'amygdale intervient avec les aires auditives lorsque nous écoutons de la musique, on peut rechercher les zones actives du cerveau à l'aide du logiciel « ÉduAnat2. »

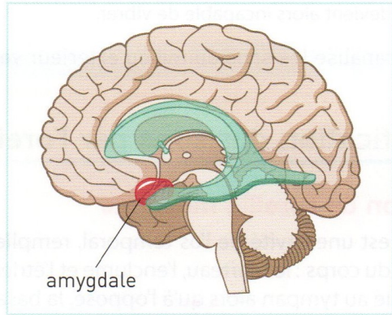

b Localisation cérébrale des amygdales (sur une coupe sagittale du cerveau).

(d'après Bordas, Ed.2019, pp 267)

Étude de cas avec EduAnat2 :

"Depuis son AVC, Raphaël a vu son comportement changer radicalement. L'un des moindres concerne son aptitude a apprécier la musique. Raphaël, qui était pourtant mélomane, s'est totalement désintéressé de la musique (on parle d'amusicalité). Il décide alors de consulter son médecin, en lui déclarant que même si son audition est toujours aussi bonne, la musique ne lui procure plus aucune émotion, ni joie, ni tristesse. Son médecin lui prescrit alors une IRM fonctionnelle."

Questionnement :

Quelles sont les structures cérébrales impliquées dans l'incapacité de Raphaël à éprouver des émotions lorsqu'il écoute de la musique ?

Suivre le protocole fourni et répondez à la question et vous expliquerez pourquoi l'écoute d'une musique peut générer une émotion.